УДК 616-006.484.04 DOI: 10.15372/SSMJ20190413

НАЧАЛЬНЫЕ РЕЗУЛЬТАТЫ ЛЕЧЕНИЯ РЕЦИДИВНЫХ ГЛИОБЛАСТОМ ГОЛОВНОГО МОЗГА С ПРИМЕНЕНИЕМ РЕЗЕКЦИИ В СОЧЕТАНИИ С ИНТРАОПЕРАЦИОННОЙ БАЛЛОННОЙ ЭЛЕКТРОННОЙ БРАХИТЕРАПИЕЙ

Орхан Альзамин-оглы АБДУЛЛАЕВ[1,2], Алексей Сергеевич ГАЙТАН[2], Нидаль САЛИМ[2], Глеб Сергеевич СЕРГЕЕВ[2], Илья Владимирович МАРМАЗЕЕВ[2], Эвалдас ЧЕСНУЛИС[3], Алексей Леонидович КРИВОШАПКИН[1,2]

[1] *Новосибирский государственный медицинский университет Минздрава России 630091, г. Новосибирск, Красный просп., 52*

[2] *АО «Европейский медицинский центр» 129090, г. Москва, ул. Щепкина, 35*

[3] *Клиника Хирсланден, Центр нейрохирургии, Швейцария, 8008, г. Цюрих, Вителликерштрассе, 40*

Глиобластомы головного мозга (ГБ) характеризуются ранним локальным рецидивом после стандартного комбинированного лечения. Технологии лечения при рецидивах ГБ требуют дальнейшего развития и изучения. Радикальность резекции злокачественных глиом коррелирует с показателями выживаемости пациентов, но не является исцеляющей и должна быть обязательно дополнена адъювантными методами лечения. Интраоперационная баллонная электронная брахитерапия (ИБЭБ) недавно введена в общую онкологическую практику и потенциально может быть успешно применена в лечении рецидивных ГБ. В данной статье представлены начальные результаты лечения пациентов с рецидивом ГБ с использованием повторной резекции в сочетании с ИБЭБ. **Материал и методы.** Пациентам (n = 11) с рецидивом ГБ после стандартного комбинированного лечения выполнена максимальная безопасная микрохирургическая резекция в сочетании с ИБЭБ. Период наблюдения после ИБЭБ составил от 1 до 30 мес. **Результаты.** Медиана общей выживаемости (от момента постановки диагноза до смерти или до момента представления рукописи для живых) для пациентов, включенных в анализ показателей выживаемости (n = 9), составила 27 мес. (от 17 до 47 мес.). В подгруппе больных (n = 4) с контраст-накапливающим объемом опухоли, составлявшим после резекции, по данным магнитно-резонансной томографии, ≤ 2,5 см^3, медиана выживаемости без локального прогрессирования (locPFS) равнялась 21,25 мес. (от 10 до 30 мес.). **Заключение.** Первичные результаты использования рассматриваемого в статье метода лечения рецидивных ГБ являются обнадеживающими, особенно в случае контраст-накапливающего объема опухоли менее 2,5 см^3 и отсутствия признаков мультифокального роста новообразования.

Ключевые слова: глиобластома, резекция глиом, радикальность резекции, лучевая терапия, брахитерапия, интраоперационная лучевая терапия.

Конфликт интересов. Авторы заявляют об отсутствии конфликта интересов.

Финансирование. Исследование не имело спонсорской поддержки.

Автор для переписки: Абдуллаев О.А., e-mail: orkhan-ali@yandex.ru

Для цитирования: Абдуллаев О.А., Гайтан А.С., Салим Н., Сергеев Г.С., Мармазеев И.В., Чеснулис Э., Кривошапкин А.Л. Начальные результаты лечения рецидивных глиобластом головного мозга с применением резекции в сочетании с интраоперационной баллонной электронной брахитерапией. *Сибирский научный медицинский журнал*. 2019; 39 (4): 99–109. doi: 10.15372/SSMJ20190413.

INITIAL RESULTS IN RECURRENT BRAIN GLIOBLASTOMAS MANAGEMENT WITH MAXIMAL SAFE RESECTION FOLLOWED BY INTAOPERATIVE BALLOON ELECTRONIC BRACHYTERAPY

Orkhan Al'zamin-ogly ABDULLAEV[1,2], Aleksey Sergeevich GAYTAN[2], Nidal SALIM[2], Gleb Sergeevich SERGEEV[2], Il'ya Vladimirovich MARMAZEEV[2], Evaldas CHESNULIS[3], Aleksey Leonidovich KRIVOSHAPKIN[1,2]

[1] *Novosibirsk State Medical University of Minzdrav of Russia*
630091, Novosibirsk, Krasny av., 52

[2] *European Medical Center*
129090, Moscow, Schepkin str., 35

[3] *Klinik Hirslanden, Neurochirurgie Hirslanden Zürich*
Switzerland, 8008, Zürich, Witellikerstrasse, 40

Brain glioblastomas (GBM) are notorious for their early local recurrence despite of standard combined treatment. Technologies for recurrent GBM management require further development and research. Resection of malignant gliomas must be followed by an adjuvant treatment. Intraoperative balloon electronic brachytherapy (IBEB) has been recently introduced into clinical practice and could be successfully applied to recurrent GBM management. This article presents the initial results of recurrent GBM management with maximal safe resection followed by IBEB. **Material and methods.** Patients (n = 11) with recurrent GBM after standard combined treatment were managed with maximal safe microsurgical resection followed by IBEB. The follow-up period after IBEB ranged from 1 to 30 months. **Results.** The median overall survival for the entire study group of patients included in the statistical analysis (n = 9) was 27 months (range 17–47 months). In the subgroup of patients (n = 4) with contrast-enhanced tumor MRI volume after resection ≤ 2.5 cm^3, the median local progression free survival (locPFS) was 21.25 months (range 10–30 months). **Conclusion.** Initial results in recurrent brain GBMs management with resection followed by IBEB seems to be promising, especially in case of contrast-enhanced tumor volume detected on MRI after resection is less than 2.5 cm^3 without signs of multifocal tumor growth.

Key words: glioblastoma, glioma resection, radical resection, radiation therapy, brachytherapy, intraoperative radiation therapy.

Conflict of interests. Authors declare lack of the possible conflicts of interests.
Acknowledgments. The study had no sponsorship.
Correspondence author: Abdullaev O.A., e-mail: orkhan-ali@yandex.ru
Citation: Abdullaev O.A., Gaytan A.S., Salim N., Sergeev G.S., Marmazeev I.V., Chesnulis E., Krivoshapkin A.L. Initial results in recurrent brain glioblastomas management with maximal safe resection followed by intaoperative balloon electronic brakheterapy. *Sibirskiy nauchnyy meditsinskiy zhurnal = Siberian Scientific Medical Journal*. 2019; 39 (4): 99–109. [In Russian]. doi: 10.15372/SSMJ20190413.

Глиобластомы головного мозга (ГБ) – наиболее часто встречающиеся первичные новообразования головного мозга, характеризующиеся выраженным инфильтративным ростом и агрессивным клиническим течением [1]. Сама по себе резекция злокачественной инфильтративной внутримозговой опухоли не является исцеляющей и требует применения технологий адъювантного лечения в отношении макро- и микроскопических элементов опухоли в инфильтративной зоне [4]. Существует стандартный протокол комбинированного лечения впервые выявленных ГБ, предложенный в 2005 г. R. Stupp и соавт., включающий резекцию новообразования с последующим (в пределах четырех недель после операции) наружным конформным фракционным облучением суммарной очаговой дозой 60 Гр одновременно с химиотерапией темозоломидом с переходом на 6 поддерживающих циклов тем же препаратом. Этот протокол достоверно улучшил результаты лечения пациентов, страдающих ГБ [15].

В большинстве случаев ранний локальный рецидив опухоли возникает в пределах 2 см от пострезекционной полости [14]. Однозначного мнения о том, как лечить пациентов с рецидивными ГБ, нет. Ведутся активные поиски новых путей терапии рецидивных опухолей, поскольку существующие подходы (различные технологии повторного наружного облучения, химиотерапия второй линии, иммунотерапия, TTF (tumour

treating fields, противоопухолевые поля)) не обеспечивают удовлетворительных показателей выживаемости пациентов [11, 16].

В многочисленных исследованиях, посвященных лечению впервые выявленных ГБ, показано, что степень резекции контрастируемого объема ГБ по данным магнитно-резонансной томографии (МРТ) позитивно коррелирует с показателями безрецидивной и общей выживаемости пациентов. Данный факт объясняется тем, что адъювантные методы химиолучевой терапии, а также собственные иммунные реакции организма относительно эффективны только при малых объемах малигнизированной ткани [6, 10, 13]. Эффективность повторной резекции при рецидиве ГБ все еще требует накопления достаточной доказательной базы.

Лучевая терапия также показала свою эффективность в лечении злокачественных глиом головного мозга. Однако повторное и относительно безопасное применение наружного облучения при рецидивах внутримозговых опухолей очень часто ограничено ввиду высоких рисков лучевых осложнений [5]. Кроме того, известен факт, что митотический цикл стволовой клетки ГБ составляет всего 24 ч, поэтому продолжительность ожидания до начала лучевой терапии отрицательно коррелирует с показателями выживаемости [7]. С этой позиции применение интраоперационной лучевой терапии (ИОЛТ) потенциально может улучшить результаты лечения пациентов с ГБ. Попытки использования различных технологий ИОЛТ в лечении пациентов с различными злокачественными глиомами головного мозга ведутся уже на протяжении нескольких десятилетий [9]. В ряде исследований сообщалось о лучших показателях выживаемости пациентов после ИОЛТ по сравнению с контролем или литературными данными. Однако большинство исследований было выполнено на малочисленных группах пациентов как без надежного контроля за степенью радикальности резекции опухоли, так и без оценки изодозного распределения облучения по причине отсутствия необходимых технологических решений.

Интраоперационная баллонная электронная брахитерапия (ИБЭБ) – новый способ, который успешно применяется в онкологической практике на протяжении последних нескольких лет для лечения локальных форм рака молочной железы и некоторых других новообразований [8]. К его техническим преимуществам относятся относительная простота выполнения, возможность тщательного предоперационного планирования облучения и интраоперационный контроль за ходом процесса, непродолжительное время сеанса, позволяющего получить требуемую предписываемую разовую очаговую дозу, эквивалентную многократным сеансам фракционного наружного облучения, а также возможность минимизировать лучевую нагрузку на окружающие здоровые ткани пациента и медицинский персонал.

В данной статье впервые в международной нейроонкологической практике приводятся начальные результаты применения технологии повторной резекции рецидивных ГБ головного мозга в сочетании с ИБЭБ. Коллективом авторов получен патент РФ на изобретение [3].

МАТЕРИАЛ И МЕТОДЫ

Исследование носит проспективный когортный характер и проходит на базе клиники АО «Европейский медицинский центр» после одобрения локальным этическим комитетом Новосибирского государственного медицинского университета (протокол № 17 от 11.05.2017). Все пациенты дали письменное информированное согласие на участие в исследовании. Критерии включения в исследование: признаки рецидива ГБ по данным МРТ головного мозга с контрастированием, МР-перфузии и/или позитронно-эмиссионной томографии, совмещенной с компьютерной томографией (ПЭТ-КТ), головного мозга с 18F-DOPA, возраст ≥18 лет, индекс Карновского ≥50 %. Критерии исключения: наличие противопоказаний к общей анестезии, декомпенсированные хронические заболевания, острый воспалительный процесс инфекционной и неинфекционной природы, невозможность проходить МРТ с контрастированием и/или ПЭТ с аминокислотными трейсерами, грудное вскармливание или беременность.

Окончательное решение о включении пациента в исследование принимал мультидисциплинарный консилиум с обязательным участием нейрохирурга, специалиста по лучевой диагностике, радиотерапевта и химиотерапевта. Оценка изодозного распределения и разработка плана проведения ИБЭБ осуществлялись радиотерапевтом и нейрохирургом на предоперационном этапе в системе планирования лечения «BrachyVision™» («Varian Medical Systems», США, программное обеспечение). Для расчета поглощенной дозы облучения были использованы данные предполагаемого объема наполненного баллона-аппликатора, полученные достоверными методиками предоперационной нейровизуализации (мультиспиральная КТ (МСКТ) и МРТ головного мозга), цифровая модель источника рентгеновского излучения марки «Axxent» («The Xoft® ElectronicBrachytherapy System®», США) (размер 25 см), заведенного в планирующую систе-

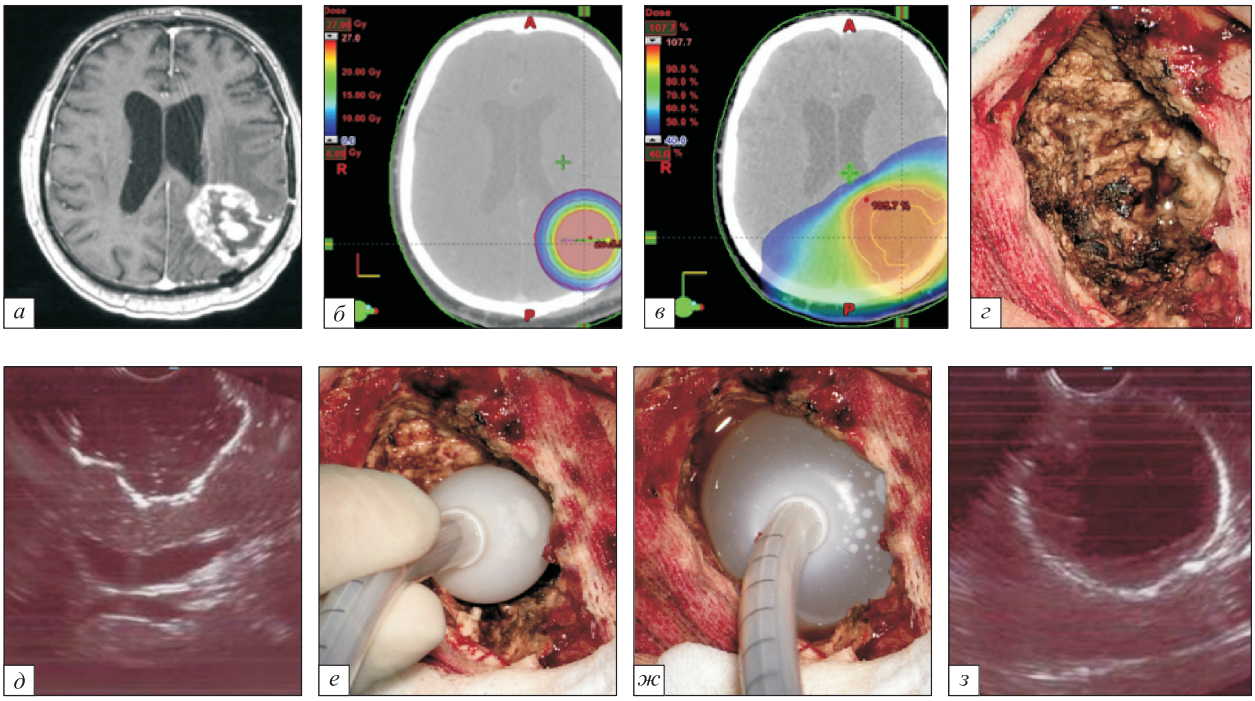

Рис. 1. *Этапы ИБЭБ: а – МРТ головного мозга с контрастированием до повторной резекции и ИБЭБ, рецидив ГБ левой теменной доли; б – предоперационная оценка изодозного распределения области облучения на основании предоперационных данных МСКТ в планирующей системе «BrachyVision™»; в – для сравнения представлено изодозное распределение повторного наружного облучения, рассчитанного в системе планирования лечения «Eclipse™» («Varian Medical Systems») на тех же предоперационных данных МСКТ; г – общий вид пострезекционной полости; д – ультразвуковое сканирование области пострезекционной полости демонстрирует ее конфигурацию и подтверждает отсутствие макроскопической остаточной неопластической ткани; е – введение баллона-аппликатора в пострезекционную полость; ж – окончательная позиция раздутого баллона-аппликатора в пострезекционной полости; з – ультразвуковое сканирование подтверждает адекватное позиционирование баллона-аппликатора с плотным его прилежанием к стенкам пострезекционной полости*

Fig. 1. *Stages of IBEB: a – MRI of the brain before re-resection and IBEB, recurrence of GBM of the left parietal lobe; b – preoperative assessment of the isodose distribution of the irradiation area on the basis of preoperative CT in the planning system «BrachyVision ™»; c – for comparison, the isodose distribution of repeated external exposure calculated in the Eclipse™ treatment planning system (Varian Medical Systems) on the same preoperative CT scan is presented; d – a general view of the post-resection cavity; e – ultrasound scanning of the post-resection cavity shows its configuration and confirms the absence of macroscopic residual neoplastic tissue; f – introduction of the balloon applicator into the post-resection cavity; g – final position of the inflated balloon applicator in the post-resection cavity; h – ultrasound scan confirms adequate positioning of the balloon applicator with its dense attachment to the walls of the post-resection cavity*

му «BrachyVision™», предоперационная МСКТ головного мозга (рис. 1).

Хирургическое вмешательство выполнялось под общей анестезией с соблюдением принципа максимальной и безопасной микрохирургической резекции, под контролем компьютерной безрамной (МРТ с контрастированием) и метаболической навигации (Аласенс), а также нейрофизиологического мониторинга моторных вызванных потенциалов. В случае мультифокального роста резекции подвергался наиболее крупный неопластический фокус, как правило, определявший масс-эффект и клиническую картину заболевания. В отношении остальных очагов применялись различные варианты химиолучевого лечения. ИБЭБ проводили с использованием устройства электронной брахитерапии «Axxent» (регистрационное удостоверение РФ на медицинское изделие от 17.04.2015 № РЗН 2015/2593) (рис. 2).

После завершения этапа микрохирургического удаления новообразования объем пострезекционной полости измерялся путем ее заполнения изотоническим раствором натрия хлорида (рис. 1, *г*, *д*). Затем в данную полость вводился пустой баллон-аппликатор системы «Axxent», который заполнялся уже известным объемом изотонического раствора натрия хлорида и принимал сферическую форму, плотно прилегая к

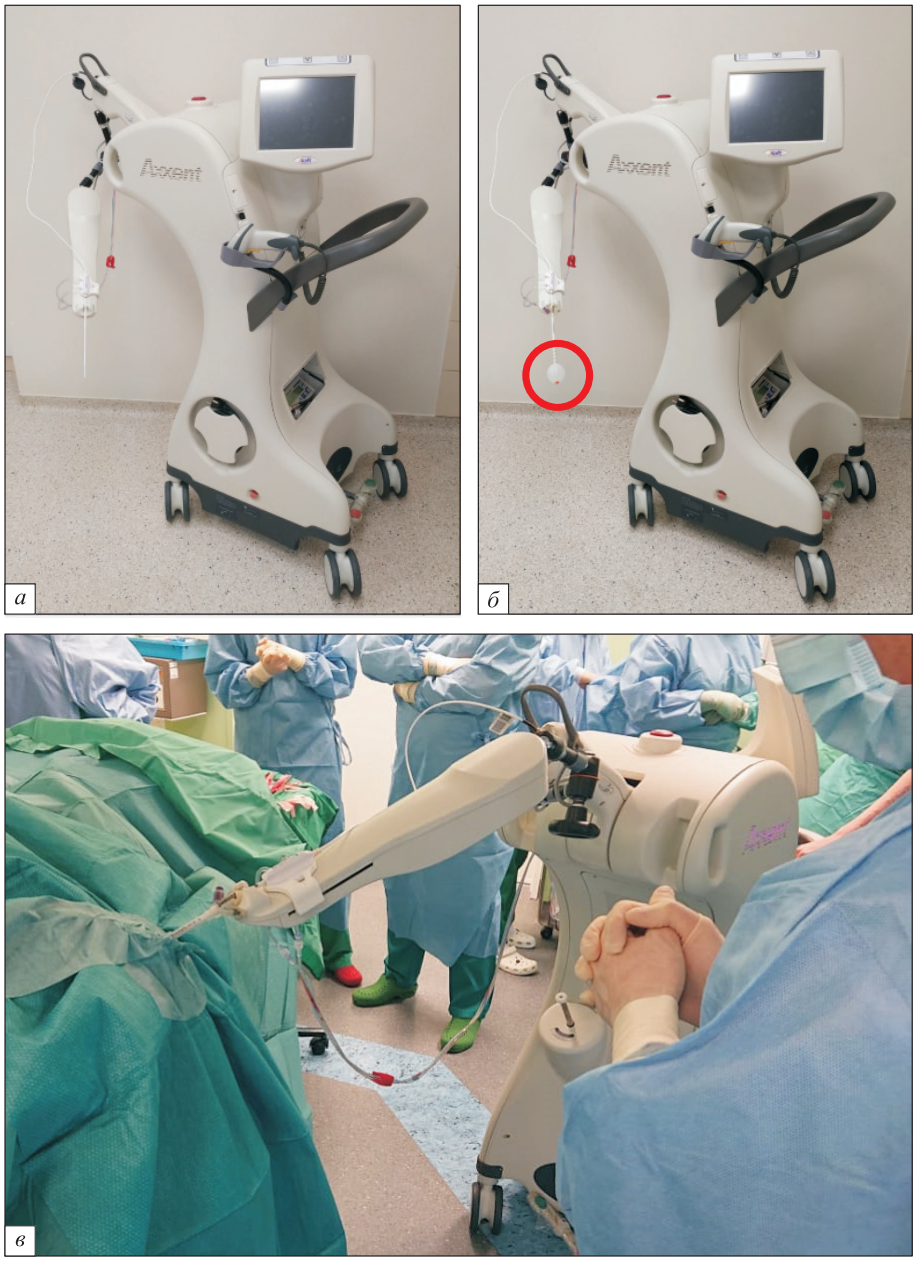

Рис. 2. *Система «Axxent» с источником облучения: а – общий вид; б – баллон-аппликатор для проведения ИБЭБ (в кружке); в – работа системы в операционной – баллон-аппликатор присоединен к системе, введен источник облучения*

Fig. 2. *The Axxent system with a source of radiation: a – general view; b – applicator balloon for carrying out IBEB (circle); c – the work of the system IBEB in the operating room – the applicator balloon is connected to the system, the radiation source is introduced*

стенам ложа удаленной опухоли по всей площади под контролем ультразвукового сканирования (рис. 1, *е*, *ж*, *з*). После введения портативного источника рентгеновского излучения марки «Axxent» в канал баллона-аппликатора проводили сеанс ИБЭБ с однократным подведением дозы 20 Гр, предписанной на поверхность баллона-аппликатора, по всей площади ложа удаленной опухоли (рис. 2, *в*). После завершения сеанса рентгеновский источник извлекали из канала баллона-аппликатора. Перед удалением баллона-аппликатора из пострезекционной полости проводили его дефляцию путем аспирации изотонического раствора натрия хлорида. Окончание операции выполняли по общепринятым в нейрохирургии правилам. Резецированные фрагменты

опухоли направлялись на патоморфологический анализ, включающий гистологическое, иммуногистохимическое (GFAP, p53, Ki-67) и молекулярно-генетическое (IDH1 (R132H), MGMT) исследование.

Для оценки безрецидивной и общей выживаемости, а также наличия и выраженности побочных эффектов проводился томографический контроль с применением МРТ головного мозга с контрастированием и перфузией в течение 24 ч после операции, а затем МРТ головного мозга с контрастированием и перфузией и/или ПЭТ-КТ головного мозга с L-6-[^{18}F]фтор-3,4-диоксифенилаланином (18F-DOPA) 1 раз в 3 месяца до возникновения рецидива опухоли. Также осуществлялся ежемесячный контроль общего состояния пациента по шкале Карновского с оценкой общесоматического и неврологического статусов.

Контраст-накапливающий объем опухоли (КНО) до и после резекции рассчитывался в программе «НейроСегмент» («Свидетельство о государственной регистрации программы ЭВМ» № 2015660634 от 05.10.2015) на основании DICOM МРТ.

МРТ головного мозга проводилось до оперативного лечения и в первые 24 ч после на аппарате «MAGNETOM Aera 1.5 T» («Siemens AG», Германия). Протокол МРТ: 1. Локализатор; 2. T2 tse аксиальные срезы 4 мм; FOV 220 мм; матрица 448; TR/TE 5640/91 мс; 3. FLAIR аксиальные срезы 4 мм; FOV 220 мм; матрица 320; TR/TE 9000/82 мс; 4. T1 mprage 3D преконтрастное исследование 1 мм; FOV 227 мм матрица 256; TR/TE 2200/3.2 мс TI 900 мс; 5. DWI (b 0,50, 1000 с/мм^2) 4 мм; FOV 230 мм; матрица 176; TR/TE 7300/109 мс; 6. SWI; FOV 230 мм; матрица 256.; 7. DCE (T1 перфузия) 4 мм; FOV 230 мм; матрица 192; TR/TE 4,5/1,8 мс; 8. DSC (T2* перфузия) 5 мм; FOV 230 мм; матрица 128; TR/TE 1810/38 мс; 9. T1 mprage постконтрастное исследование (идентично пункту 4); 10. T1 tse fatsat аксиальные срезы, постконтрастное исследование 4 мм; FOV 230 мм; матрица 320; TR/TE 582/8.9 мс.

С целью дифференциальной диагностики постлучевых изменений и рецидива опухоли проводился анализ постконтрастных МРТ-изображений, перфузионных карт и результатов ПЭТ-КТ головного мозга с 18F-DOPA. Для стандартизированной оценки возможных нежелательных явлений, в том числе развития радионекроза в зоне проведения ИБЭБ, использовали критерии, принятые Национальным институтом здоровья США (CTCAE версии 4.03).

Основываясь на результатах исследований, опубликованных нами ранее, в отношении влияния КНО ГБ, выявляемого по результатам МРТ в пределах 24 ч после операции [2], все пациенты были разделены на две подгруппы: с величиной КНО опухоли более 2,5 см^3 (1-я подгруппа) и 2,5 см^3 и более (2-я подгруппа).

В качестве основных контрольных показателей эффективности технологии повторной резекции рецидивных ГБ в сочетании с ИБЭБ выступали продолжительность периода без локального прогрессирования опухоли в зоне проведения резекции и ИБЭБ (locPFS), а также продолжительность общей выживаемости пациентов (ОВ) с момента поставки диагноза.

Эмпирические данные, полученные при формировании исследуемых групп, обрабатывались с помощью дескриптивной статистики и описывались посредством показателей меры среднего уровня и меры рассеяния (медиана, максимальное и минимальное значение, среднее значение, стандартная ошибка и отклонение среднего значения, дисперсия случайной величины). Влияние ИБЭБ и радикальности удаления опухоли на общую и локальную безрецидивную выживаемость пациентов проверялось с помощью графика Каплана – Мейера и логрангового критерия.

РЕЗУЛЬТАТЫ

В исследование включено 11 пациентов с рецидивом ГБ головного мозга (Grade IV по классификации ВОЗ 2016 г.). Средний возраст пациентов составил 51 год (от 40 до 64 лет). Среди них было пять (45,5 %) мужчин и шесть (54,5 %) женщин. Большинство пациентов находилось в удовлетворительном состоянии: медиана по шкале Карновского – 90 % (от 70 до 100 %). Основные характеристики пациентов (пол, возраст, контрастируемый объем опухоли и пр.) представлены в табл. 1. Период наблюдения после проведения ИБЭБ варьировал от 1 до 30 мес.

У всех пациентов рецидив ГБ наблюдался после комбинированного лечения. Перед включением в исследование резекция опухоли проводилась однократно с последующей адъювантной химиолучевой терапией (фракционная лучевая терапия + темозоломид с последующими поддерживающими циклами темозоламида) у 10 пациентов. При этом средняя продолжительность безрецидивного периода составила 11 мес. (от 6 до 23 мес.). Одна пациентка к моменту включения в исследования дважды подвергалась резекции опухоли. Во время первой резекции опухоли пациентке не проводилась ИБЭБ в связи с отсутствием в нейроонкологической практике данной технологии на тот момент. Продолжительность безрецидивного периода после 2-й операции у данной пациентки составила 9 мес., а продолжи-

Таблица 1

Основные клинические-томографические характеристики пациентов и показатели их выживаемости

Table 1

The main clinical and tomographic characteristics of patients and their survival rates

Номер пациента	1	2	3	4	5	6	7	8	9	10	11
Пол	М	Ж	М	М	Ж	Ж	М	Ж	М	Ж	Ж
Возраст, лет	57	40	43	50	62	45	54	49	64	43	57
KPS, баллы	80	90	80	90	90	100	100	100	60	70	60
Локализация	Теменная	Лобная	Лобная	Лобная	Височная	Теменная	Височная	Теменная	Височная	Лобная	Затылочная
Мультифокальный рост	–	–	–	+	+	–	–	+	–	+	+
Объем опухоли, см^3	22	27	31	27	14	18	18	30	40	16	14
IDH1	+	–	–	–	–	+	–	–	–	+	–
Экспрессия Ki-67, %	<10	30–45	60–90	15–60	< 60	< 60	53	54	10–30	6	50
MGMT	н/о	н/о	н/о	н/о	–	+	–	–	–	–	+
Количество перенесенных операций	1	1	1	1	1	1	1	2	1	1	1
Радиотерапия, СОД Гр	60	60	60	60	60	60	60	60	60	60	44,8
Радиотерапия + TMZ	+	+	+	+	+	+	+	+	+	+	+
Количество циклов TMZ	6	6	6	6	3	6	6	6	6	6	17
Безрецидивный период до ИБЭБ, мес.	8	14	10	6	10	8	11	9	9	11	22,5
КНО, см^3	2	1,5	4,8	7	4,5	0,8	2,5	6,7	5,5	6	1,5
Остаточные мультифокальные очаги	–	–	–	+	+	–	–	+	–	+	+
Объем баллона, см^3	30	70	30	30	80	20	70	120	30	85	20
Длительность ИБЭБ, мин	9	14	7	7,3	17	5,4	15,4	25	8	22	6
Период наблюдения после ИБЭБ, мес.	20	30	7	6,5	4	22,5	14	9	7,5	1	1
Радионекроз, CTCAE grade	2	–	–	–	–	3	–	–	–	–	–
Локальный безрецидивный период, мес.	–	30	4	6,5	4	–	10	5	5,5	1	1
Начало прогрессирования сопутствующих очагов, мес.	–	–	–	6	1	–	–	2	–	–	–
Статус	Умер	Жив	Умер	Умер	Умер	Жив	Жив	Умер	Умер	Жив	Жив
Непосредственная причина смерти	ТЭЛА	–	Прогрессирование ОО	Прогрессирование МФО и ОО	Прогрессирование МФО и ОО	–	–	Прогрессирование МФО	Прогрессирование ОО	–	–
ОВ, мес.	28,7	47	17	17	17,5	34,5	27	47	17	–	–

Примечание. KPS – индекс общего состояния по шкале Карновского; н/о – не определялось; IDH1 – наличие мутации R132H гена изоцитратдегидрогеназы-1; MGMT – наличие метилирования гена O^6-метилгуанин-ДНК-метилтрансферазы; TMZ – темозоломид; ОО – основной очаг; МФО – мультифокальные очаги.

тельность жизни после постановки диагноза до включения в исследование – 35,5 мес.

У шести пациентов отмечался локальный рецидив опухоли в непосредственной близости от пострезекционной полости без признаков мультифокального роста. В остальных пяти случаях помимо основного очага ГБ отмечался рост опухоли на отдалении от него. Локализация основных очагов опухоли, подвергавшихся резекции, представлена в табл. 1. Среднее значение КНО опухолевого очага, подвергавшегося резекции в сочетании с ИБЭБ, составило 23,3 ± 0,91 см^3 (от 8 до 40 см^3).

Мутация в 132-м кодоне гена *IDH1* методом прямого секвенирования по Сэнгеру выявлена у трех пациентов. Метилирование промотора гена *MGMT* методом бисульфитной модификации ДНК с последующей метил-специфической ПЦР в режиме «реального времени» исследовано у семи пациентов, положительный результат получен только в двух случаях (в одном случае в сочетании с мутацией гена *IDH1*). Результаты исследований индекса пролиферации Ki-67 (MIB-1) и значения КНО основного очага после резекции по каждому пациенту приведены в табл. 1. Средняя продолжительность сеанса ИБЭБ составила 12,36 ± 0,82 мин, средний объем баллона-аппликатора – 53,2 ± 1,8 см^3.

В большинстве случаев развития радионекроза в зоне проведения ИБЭБ не отмечалось, за исключением двух пациентов. У пациента 1 развитие умеренного радионекроза отмечалось на 4-м месяце после ИБЭБ. Однако это не потребовало хирургического вмешательства (CTCAE Grade 2) и ограничилось временным назначением глюкокортикостероидов. Появление и прогрессирование клинико-топографических признаков радионекроза у пациента 6 наблюдались через 5 мес. после ИБЭБ, несмотря на повышение доз глюкокортикостероидов (CTCAE Grade 3), что потребовало хирургического вмешательства (некрэктомия) через 7 мес. после ИБЭБ. Патоморфологическое исследование удаленной некротической ткани не показало признаков опухолевого роста. После проведения некрэктомии состояние пациента стабилизировалось, введение глюкокортикостероидов прекращено.

Из статистического анализа показателей безрецидивной и общей выживаемости исключены пациенты 10 и 11, поскольку период их наблюдения на момент представления рукописи составил только 1 мес. Медиана выживаемости без локального прогрессирования (locPFS) для всей группы пациентов составила 6,5 мес. (от 4 до 30 мес.), в подгруппе пациентов (n = 5) с послеоперационным КНО опухоли >2,5 см^3 – 5,0 мес. (от 4,0 до 6,5 мес.; у трех больных ГБ имела мультифокальный рост), в подгруппе пациентов с ПКНО опухоли ≤2,5 см^3 (n = 4) – 21,2 мес. (от 10 до 30 мес.; случаев с мультифокальным ростом ГБ не было). Лечебные подходы при наличии мультифокальных очагов приведены в табл. 2.

Таблица 2

Лечебные подходы, примененные к мультифокальным очагам ГБ

Table 2

Therapeutic approaches applied to the multifocal lesions of GBM

Номер пациента	Локализация	Проведенное лечение
4	Лобная (1) и теменная (1) доли правого большого полушария	Резекция очага правой лобной доли с последующими сеансами фракционной конформной лучевой терапии РОД 4,5 Гр, 6 фракций СОД 27 Гр; фракционная конформная лучевая терапии на очаг в правой теменной доле РОД 5 Гр, 6 фракций СОД 30 Гр
5	Правая лобная доля с распространением на валик мозолистого тела (1)	Стереотаксическая конформная фракционная лучевая терапия на очаг глиобластомы правой лобной доли и колена мозолистого тела РОД 2,5 Гр 12 фракций до СОД 30 Гр
8	Валик мозолистого тела (1)	Стереотаксическая конформная фракционная лучевая терапия на очаг в колене мозолистого тела в РОД 8 Гр 3 фракции
10	Зрительный перекрест справа, правый зрительный нерв, медиобазальные отделы правой височной доли	Лечение не проводилось
11	Подушка левого таламуса по краю пострезекционной полости	Сеансы фракционной конформной лучевой терапии на очаг в таламусе РОД 5 Гр, 5 фракций СОД 25 Гр

Примечание. РОД – разовая очаговая доза.

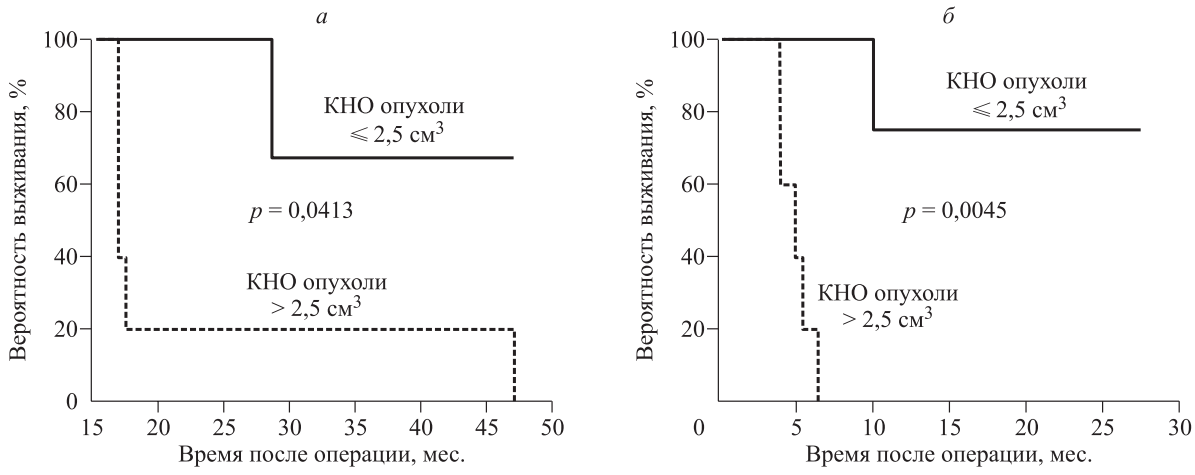

Рис. 3. *Общая выживаемость (а) и локальный безрецидивный период (б) после повторной резекции рецидивных ГБ в сочетании с ИБЭБ*

Fig. 3. *Overall survival (A) and local relapse-free period (b) after re-resection of recurrent GBM in combination with IBEB*

Медиана ОВ для всей группы пациентов (от момента постановки диагноза до смерти или до момента представления рукописи для живых), включенных в анализ показателей выживаемости (n = 9), составила 27 мес. (от 17 до 47 мес.), в подгруппе больных с послеоперационным КНО опухоли >2,5 см^3 – 17 мес. (от 17 до 47 мес.), в подгруппе пациентов с послеоперационным КНО ГБ ≤2,5 см^3 – 30,6 мес. (от 27 до 44 мес.). Быстрое прогрессирование отмечалось у всех пациентов с наличием КНО опухоли >2,5 см^3, несмотря на наличие или отсутствие мультифокального роста опухоли. Кривые локальной безрецидивной и общей выживаемости больных обеих подгрупп после повторной резекции рецидивных ГБ в сочетании с ИБЭБ, построенные по методу Каплана – Майера, приведены на рис. 3.

Пациент 1 умер через 20 мес. после ИБЭБ от тромбоэмболии легочной артерии (ТЭЛА) без признаков прогрессирования церебральной опухоли. У пациента 3 смерть наступила через 7 мес. после ИБЭБ в результате локального прогрессирования в зоне остаточного пострезекционного объема опухоли (4,8 см^3). У пациентов 4 и 5 смерть наступила через 6,5 мес. после ИБЭБ в результате локального прогрессирования в зоне остаточного пострезекционного объема ГБ (соответственно 7,0 и 4,5 см^3) опухоли, а также очагов на отдалении. Пациент 8 умер через 9,0 мес. после ИБЭБ в результате локального прогрессирования в зоне остаточного пострезекционного объема ГБ (6,7 см^3), а также очагов на отдалении с появлением новых. У пациента 9 смерть наступила через 7,5 мес. после ИБЭБ в результате изолированного локального прогрессирования в зоне остаточного пострезекционного объема (5,5 см^3).

ОБСУЖДЕНИЕ

В исследуемую когорту вошли пациенты преимущественно среднего возраста с первичными (IDH1-wild type) рецидивными супратенториальными ГБ без метилирования промотора гена *MGMT*, находившиеся в удовлетворительном общем состоянии после первого рецидива опухоли и получившие комбинированное лечение согласно международным стандартам. При этом примерно в половине случаев наблюдался мультифокальный рост опухоли. Медиана ОВ для пациентов, включенных в статистический анализ, значительно превышала приводимые в литературных источниках (в пределах 12–15 мес.) [12]. В качестве оценки возможности локального контроля опухоли в зоне ее резекции с применением рассматриваемой в статье технологии особый интерес представляет показатель locPFS, величина которого у пациентов с КНО ГБ ≤2,5 см^3 оказалась достоверно больше, с учетом результатов процедуры Каплана – Мейера, чем в подгруппе с КНО опухоли >2,5 см^3 (рис. 3, *а*), также как и ОВ (рис. 3, *б*).

У пациентов с наличием мультифокальных очагов отмечалась быстрая прогрессия как в зоне повторной резекции и ИБЭБ основного очага, так и самих мультифокальных очагов с появлением новых. Следует отметить, что у этих пациентов объем КНО после резекции превышал условный критический порог в 2,5 см^3.

Время проведения ИБЭБ было непродолжительным и существенно не увеличивало общее время операции. Каких-либо осложнений раннего послеоперационного периода также не наблюдалось. Несмотря на то что все пациенты по-

лучали ранее наружное облучение в суммарной очаговой дозе (СОД) 60 Гр, развитие клинически значимого радионекроза в области проведения ИБЭБ отмечено только у двух пациентов (22 %) в течение первых 6 мес. после проведенного лечения. У этих больных каких-либо явных предикторов возникновения данных лучевых осложнений выявить не удалось.

ЗАКЛЮЧЕНИЕ

Полученные к настоящему времени данные позволяют надеяться на улучшение результатов лечения рецидивных ГБ с использованием рассматриваемого метода. Наиболее перспективными в отношении потенциального ответа на данный способ лечения, с учетом уже имеющихся данных, рассматриваются случаи тотальной резекции локального рецидива опухоли без признаков одновременного мультифокального роста новообразования. Необходим дальнейший набор клинического материала с продолжением исследования эффективности и безопасности повторной резекции в сочетании с интраоперационной баллонной электронной брахитерапией.

СПИСОК ЛИТЕРАТУРЫ

1. Горяйнов С.А., Гольдберг М.Ф., Голанов А.В., Золотова С.В., Шишкина Л.В., Рыжова М.В., Пицхелаури Д.И., Жуков В.Ю., Усачев Д.Ю., Беляев А.Ю., Кондрашов А.В., Шурхай В.А., Потапов А.А. Феномен длительной выживаемости пациентов с глиобластомами. Часть I: Роль клинико-демографических факторов и мутации IDH1 (R132H). *Вопр. нейрохирургии*. 2017; 81 (3): 5–16. doi: 10.17116/neiro20178135-16.

Goryaynov S.A., Gol'dberg M.F., Golanov A.V., Zolotova S.V., Shishkina L.V., Ryzhova M.V., Pitskhelauri D.I., Zhukov V.Yu., Usachev D.Yu., Belyaev A.Yu., Kondrashov A.V., Shurkhay V.A., Potapov A.A. The phenomenon of long-term survival in glioblastoma patients. Part I: the role of clinical and demographic factors and an IDH1 mutation (R132H). *Voprosy neyrokhirurgii imeni Nikolaya Nikolaevicha Burdenko = Burdenko's Journal of Neurosurgery*. 2017; 81 (3): 5–16. [In Russian]. doi: 10.17116/neiro20178135-16.

2. Кривошапкин А.Л., Сергеев Г.С., Гайтан А.С., Курбатов В.П., Киселев Р.С., Кальнеус Л.Е. Влияние до- и послеоперационных волюмометрических показателей опухоли на продолжительность жизни пациентов с глиобластомами головного мозга. *Вестн. неврологии, психиатрии и нейрохирургии*. 2016; (6): 59–67.

Krivoshapkin A.L., Sergeev G.S., Gaytan A.S., Kurbatov V.P., Kiselev R.S., Kalneus L.E. Impact of pre- and postoperative tumor volumetric data on survival of patiens with glioblastomas. *Vestnik nevrologii, psikhiatrii i neyrokhirurgii = Bulletin of Neurology, Psychiatry and Neurosurgery*. 2016; (6): 59–67. [In Russian].

3. Кривошапкин А.Л., Шайман Л.М., Гайтан А.С., Сергеев Г.С., Абдуллаев О.А., Ислим Н., Мармазеев И.В. Способ лечения рецидива злокачественных глиом головного мозга. Пат. 218110143 РФ; Опубл. 22.03.2018.

Krivoshapkin A.L., Shayman L.M., Gaytan A.S., Sergeev G.S., Abdullaev O.A., Islim N., Marmazeev I.V. A method for the treatment of malignant gliomas of the brain. Patent 2684019 RF; Published 22.03.2018. [In Russian].

4. Салим Н., Кривошапкин А.Л., Гайтан А.С., Мармазеев И.В., Абдуллаев О.А., Сергеев Г.С., Шонус Д.Х. Применение интраоперационной лучевой терапии у пациентов с рецидивирующими глиомами высокой степени злокачественности. *Злокачеств. опухоли*. 2017; 7 (3 S1): 110.

Salim N., Krivoshapkin A.L., Gaytan A.S., Marmazeev I.V., Abdullaev O.A., Sergeev G.S., Schonus D.C. The use of intraoperative radiotherapy in patients with recurrent high-grade gliomas. *J. Malignant Tumors*. 2017; 7 (3): 110. [In Russian].

5. Barney C., Shukla G., Bhamidipati D., Palmer J.D. Re-irradiation for recurrent glioblastoma multiforme. *Chin. Clin. Oncol*. 2017; 6 (4): 36. doi: 10.21037/cco.2017.06.18.

6. D'Amico R.S., Englander Z.K., Canoll P., Bruce J.N. Extent of resection in glioma: A review of the cutting edge. *World Neurosurg*. 2017; 103: 538–549. doi: 10.1016/j.wneu.2017.04.041.

7. Do V., Gebski V., Barton M.B. The effect of waiting for radiotherapy for grade III/IV gliomas. *Radiother. Oncol*. 2000; 57 (2): 131–136.

8. Epstein M.S., Silverstein M.J., Lin K., Kim B., de Leon C., Khan S., Guerra L.E., Snyder L., Coleman C., Lopez J., Mackintosh R., Chen P. Acute and chronic complications in patients with ductal carcinoma in situ treated with intraoperative radiation therapy. *Breast J*. 2016; 22 (6): 630–636. doi: 10.1111/tbj.12650.

9. Giordano F.A., Abo-Madyan Y., Brehmer S., Herskind C., Sperk E., Schneider F., Clausen S., Welzel G., Schmiedek P., Wenz F. Intraoperative radiotherapy (IORT) – a resurrected option for treating glioblastoma? *Transl. Cancer Res*. 2014; 3 (1): 94–105. doi: 10.3978/j.issn.2218-676X.2014.01.03.

10. Hervey-Jumper S.L., Berger M.S. Maximizing safe resection of low- and high-grade glioma. *J. Neurooncol*. 2016; 130 (2): 269–282. doi: 10.1007/s11060-016-2110-4.

11. Johnson D.R., Omuro A.M.P., Ravelo A., Sommer N., Guerin A., Ionescu-Ittu R., Shi S., Macalalad A., Uhm J.H. Overall survival in patients with

glioblastoma before and after bevacizumab approval. *Curr. Med. Res. Opin*. 2018; 34 (5): 813–820. doi: 10.1080/03007995.2017.1392294.

12. Kelly C., Majewska P., Ioannidis S., Raza M.H., Williams M. Estimating progression-free survival in patients with glioblastoma using routinely collected data. *J. Neurooncol*. 2017; 135 (3): 621–627. doi: 10.1007/s11060-017-2619-1.

13. Krivosheya D., Prabhu S.S., Weinberg J.S., Sawaya R. Technical principles in glioma surgery and preoperative considerations. *J. Neurooncol*. 2016; 130 (2): 243–252. doi: 10.1007/s11060-016-2171-4.

14. Rapp M., Baernreuther J., Turowski B., Steiger H.J., Sabel M., Kamp M.A. Recurrence pattern analysis of primary glioblastoma. *World Neurosurg*. 2017; 103: 733–740. doi: 10.1016/j.wneu.2017.04.053.

15. Stupp R., Mason W.P., van den Bent M.J. Radiotherapy plus concomitant and adjuvant temozolomide for glioblastoma. *N. Engl. J. Med*. 2005; 352 (10): 987–996. doi: 10.1056/NEJMoa043330.

16. Van Linde M.E., Brahm C.G., de Witt Hamer P.C.3, Reijneveld J.C., Bruynzeel A.M.E., Vandertop W.P., van de Ven P.M.6, Wagemakers M., van der Weide H.L., Enting R.H., Walenkamp A.M.E., Verheul H.M.W. Treatment outcome of patients with recurrent glioblastoma multiforme: a retrospective multicenter analysis. *J. Neurooncol*. 2017; 135 (1): 183–192. doi: 10.1007/s11060-017-2564-z.

Сведения об авторах:

Абдуллаев О.А., e-mail: orkhan-ali@yandex.ru; ORCID: https://orcid.org/0000-0001-9824-3868
Гайтан А.С., к.м.н., e-mail: lanceter@mail.ru; ORCID: https://orcid.org/0000-0002-1003-0292
Салим Н., к.м.н., e-mail: nsalim@emcmos.ru
Сергеев Г.С., к.м.н., e-mail: dr.gssergeev@gmail.com; ORCID: https://orcid.org/0000-0003-3558-810X
Мармазеев И.В., медицинский физик, imarmazeev@emcmos.ru
Чеснулис Э., д.м.н., проф., e-mail: info@cesnulis.ch
Кривошапкин А.Л., д.м.н., проф., чл.-корр. РАН, ORCID: https://orcid.org/0000-0003-0789-8039, e-mail: alkr01@yandex.ru

Information about authors:

Abdullaev O.A., e-mail: orkhan-ali@yandex.ru; ORCID: https://orcid.org/0000-0001-9824-3868
Gaytan A.S., candidate of medical sciences, e-mail: lanceter@mail.ru; ORCID: https://orcid.org/0000-0002-1003-0292
Salim N., candidate of medical sciences, e-mail: nsalim@emcmos.ru
Sergeev G.S., candidate of medical sciences, e-mail: dr.gssergeev@gmail.com; ORCID: https://orcid.org/0000-0003-3558-810X
Marmazeev I.V., medical physicist, e-mail: imarmazeev@emcmos.ru
Cesnulis E., doctor of medical sciences, professor, e-mail: info@cesnulis.ch
Krivoshapkin A.L., doctor of medical sciences, professor, corresponding member of RAS, ORCID: https://orcid.org/0000-0003-0789-8039, e-mail: alkr01@yandex.ru