

О возможной роли миокардиальных мышечных «мостиков» в патогенезе острого коронарного синдрома

Т.С. Сандодзе, А.В. Азаров, Д.А. Асадов, К.В. Гюльмисарян,
С.П. Семитко, Н.В. Церетели, Д.Г. Иоселиани

*Первый Московский государственный медицинский университет им. И.М. Сеченова
Минздрава России
119435, г. Москва, ул. Большая Пироговская, 2, стр. 4*

Резюме

Цель исследования – изучить роль миокардиальных мышечных «мостиков» (МММ) в патогенезе острого коронарного синдрома (ОКС). **Материал и методы.** В исследование были включены 27 пациентов с ОКС: 21 (77,8 %) с диагнозом нестабильной стенокардии (НС) и 6 (22,2 %) с острым инфарктом миокарда передней стенки левого желудочка с подъемом сегмента ST (ST-ОИМ). **Результаты.** У всех пациентов с ST-ОИМ качественный тест на тропонин был положительным. Активность креатинфосфокиназы сыворотки крови составляла $857,7 \pm 495,5$ ЕД/л, креатинфосфокиназы-МВ – $46,5 \pm 42,4$ ЕД/л. Возраст пациентов колебался от 32 до 68 лет ($52,4 \pm 4,6$ года). По данным селективной коронароангиографии, у всех 27 больных наблюдалась ангиографическая картина функциональной обструкции передней межжелудочковой ветви левой коронарной артерии (ПМЖВ ЛКА) в систолу с восстановлением нормального просвета сосуда в диастолу, что является типичным для МММ. У всех пациентов с диагнозом НС клиническая картина обострения заболевания сочеталась с электрокардиографическими данными транзиторной или постоянной гипоксии миокарда в бассейне ПМЖВ ЛКА, а у больных с ST-ОИМ были электрокардиографические, биохимические и эхокардиографические данные повреждения миокарда и нарушения кинетики в тех областях левого желудочка, которые снабжаются кровью ПМЖВ ЛКА. С целью более детального изучения просвета и внутренней поверхности тех участков сосудов, которые прилегают к МММ, всем больным выполнялось внутрисосудистое инструментальное исследование. На госпитальном этапе всем пациентам проводилась консервативная терапия, включающая в себя использование препаратов, блокирующих β -адренергические рецепторы или кальциевые каналы; ингибиторы ангиотензинпревращающего фермента; дезагрегантов. Проведенное через 12 месяцев амбулаторное обследование показало, что во всех случаях на фоне проводимого лечения состояние пациентов улучшилось. **Заключение.** На основании проведенного исследования можно считать, что МММ играют важную роль в патогенезе ОКС, в том числе ОИМ.

Ключевые слова: острый коронарный синдром, острый инфаркт миокарда, миокардиальные мышечные «мостики», селективная коронарография, внутрисосудистое ультразвуковое исследование.

Конфликт интересов. Авторы заявляют об отсутствии конфликта интересов.

Автор для переписки: Сандодзе Т.С., e-mail: doc.sandodze@mail.ru

Для цитирования: Сандодзе Т.С., Азаров А.В., Асадов Д.А., Гюльмисарян К.В., Семитко С.П., Церетели Н.В., Иоселиани Д.Г. О возможной роли миокардиальных мышечных «мостиков» в патогенезе острого коронарного синдрома. *Сибирский научный медицинский журнал*. 2020; 40 (5): 84–91. doi: 10.15372/SSMJ20200510

Eventual role of myocardial muscular «bridges» in the pathogenesis of acute coronary syndrome

T.S. Sandodze, A.V. Azarov, D.A. Asadov, K.V. Guilmisarian,
S.P. Semitko, N.V. Tsereteli, D.G. Iosseliani

*Sechenov First Moscow State Medical University of Minzdrav of Russia
Moscow, Bolshaya Pirogovskaya st., 2, bldg. 4*

Abstract

Aim of the study was to investigate the role of myocardial muscular «bridges» (MMB) in the pathogenesis of acute coronary syndrome (ACS). **Material and methods.** The study comprised of 27 patents with ACS: 21 (77,8 %) with diagnosed unstable angina pectoris (UA) and 6 (22,2 %) with acute anterior myocardial infarction with ST elevation

(STEMI). **Results.** All patients with STEMI had positive qualitative troponin test. The serum level of creatine phosphokinase (CPK) was 857.7 ± 495.5 U/l, the CPK MB level was 46.5 ± 42.4 U/l. The patients' age varied from 32 to 68 years (on average, 52.4 ± 4.6 years). Selective coronary angiography (CAG) revealed systolic functional obstruction of the LAD with vessel's lumen recovery to the norm during diastole in all 27 patients, which is typical for MMB. In all cases with UA, the clinical aggravation was associated with ECG signs of transitory or permanent myocardial hypoxia in the territory supplied by the LAD, while the patients with STEMI had ECG, biochemical and EchoCG signs of myocardial damage and kinetics disturbances in the left ventricular areas supplied by the LAD. All patients underwent intravascular instrumental investigation. During in-hospital stage all patients received conservative therapy including β -adrenergic receptors or CA-channels blockers; ACE inhibitors; disaggregants. Upon 12 months all patients underwent repeated outpatient examination. In all cases, the conducted therapy resulted in the improvement of the patients' condition. **Conclusion.** This study allows concluding that MMB play an essential role in the pathogenesis of ACS, including STEMI.

Key words: acute coronary syndrome, acute myocardial infarction, myocardial muscular «bridges», selective coronary angiography, intravascular ultrasound investigation.

Conflict of interest. The authors declare no conflict of interest.

Correspondence author: Sandodze T.S., e-mail: doc.sandodze@mail.ru

Citation: Sandodze T.S., Azarov A.V., Asadov D.A., Guilmisarian K.V., Semitko S.P., Tsereteli N.V., Iosseliani D.G. Eventual role of myocardial muscular «bridges» in the pathogenesis of acute coronary syndrome. *Sibirskiy nauchnyy meditsinskiy zhurnal = Siberian Scientific Medical Journal*. 2020; 40 (5): 84–91. [In Russian]. doi: 10.15372/SSMJ20200510

Введение

Как известно, основной причиной острого коронарного синдрома (ОКС) является остро возникший дисбаланс между потребностью миокарда в кислороде и его доставкой к мышце сердца. Наиболее часто в основе такого дисбаланса лежит стенозирующе-окклюзирующий процесс в коронарных артериях. Однако известно, что в некоторых случаях ОКС может развиваться у пациентов без стенозирующего-окклюзирующего атеросклероза и тромбоза венечных артерий. В таких случаях при коронароангиографии (КАГ) иногда выявляются стойкий спазм коронарных артерий либо наличие миокардиального мышечного «мостика» (МММ) [1, 2, 3]. МММ – это нередко наблюдаемое как при КАГ, так и при патологоанатомических исследованиях необычное расположение мышечных волокон сердца, обволакивающих поперечно коронарные артерии, что приводит к нарушению в них кровотока. Впервые МММ описал в 1737 г. Н.С. Reuman [4]. Как правило, толщина МММ варьирует от 1 до 10 мм, а протяженность – от 10 до 30 мм [5, 6]. Внедрение в клиническую практику КАГ позволило визуализировать функциональное состояние коронарных артерий при МММ. В 1960 г. W. Portmann и J. Ingrid [7] описали КАГ-картину транзиторной окклюзии передней межжелудочковой ветви левой коронарной артерии (ПМЖВ ЛКА) во время систолы и предположили, что это происходит по причине наличия МММ. По данным разных авторов, при патологоанатомических исследовани-

ях частота МММ колеблется от 15 до 86 %, тогда как по данным КАГ этот показатель варьирует от 0,5 до 12 % [5, 6].

В течение долгого времени специалисты не придавали особого значения роли МММ в возникновении серьезных необратимых изменений миокарда. Это мотивировалось тем, что МММ сжимает просвет артерии в систолу, тогда как кровоснабжение сердца осуществляется в диастолу. Следовательно, обструкция коронарной артерии МММ в систолу не должна влиять на кровоснабжение миокарда. Однако внедрение в клиническую практику внутрисосудистых методов визуализации дало возможность более полно понять анатомо-функциональные механизмы кровоснабжения сердца, а сопоставление данных КАГ и внутрисосудистого ультразвукового исследования (ВСУЗИ) привело к пересмотру наших представлений о функции МММ и их воздействии на коронарный кровоток. Оказалось, что компрессия коронарной артерии происходит не только в систолу, но продолжается и во время диастолы, нарушая тем самым коронарный кровоток [8, 9].

В работе Н.Г. Klues et al. на основании сопоставления результатов КАГ, доплерометрии и величины внутрикоронарного давления у пациентов с МММ удалось показать, что во время диастолы происходит не только стойкое уменьшение диаметра сосуда, но и увеличение скорости кровотока и уменьшение фракционного кровотока [10]. Снижение величины просвета сосуда во время диастолы может составлять 34–51 %. Также

оказалось, что уменьшение диаметра сосуда происходит не только в интрамуральном сегменте сосуда, но и в проксимальном [10, 11]. К тому же доказано, что чем больше сужается просвет артерий во время систолы, тем меньше диаметр артерий в диастолу, и, соответственно, снижается фракционный резерв кровотока [8]. Гистологические исследования стенок интрамурального сегмента сосуда, находящегося в области МММ, показывают, что в стенке сосуда происходят структурные изменения – значительное утолщение интимы, в результате чего мышечные клетки заменяются преимущественно на «контрактивный» тип клеток гладкой мускулатуры [8]. Все эти изменения влекут за собой эндотелиальную дисфункцию, заключающуюся в уменьшении продукции эндотелина-1 и ангиотензинпревращающего фермента, что в свою очередь увеличивает склонность сосудов к спазму и даже к формированию тромбов [3, 12–14]. Следовательно, можно с уверенностью говорить, что МММ стойко нарушают перфузию миокарда как в систолу, так и в диастолу. Однако следует отметить, что недостаточно полно изучен вопрос роли МММ в патогенезе ОКС при отсутствии стенозирующего атеросклероза коронарных артерий.

В данной работе представлен опыт кафедры интервенционной кардиоангиологии и НПЦ интервенционной кардиоангиологии Первого Московского государственного медицинского университета им. И.М. Сеченова Минздрава России по диагностике и лечению больных с ОКС при наличии у них МММ и отсутствии значимых атеросклеротических поражений коронарных артерий.

Материал и методы

С 2014 по 2017 г. включительно в НПЦ интервенционной кардиоангиологии прошли обследования и получили лечение 27 пациентов с ОКС, у которых по клинико-ангиографическим и лабораторным данным были диагностированы МММ в области ПМЖВ ЛКА. В исследование включены больные с ОКС, у которых по данным КАГ имелись МММ, суживающие просвет артерии (ПМЖВ ЛКА) в систолу более чем на 50 %. Важным условием включения пациентов в исследование было отсутствие у них существенных стенозирующих атеросклеротических поражений коронарных артерий. Критериями исключения являлись наличие стеноза аортального клапана, гипертонической кардиомиопатии.

Все пациенты были мужского пола, их возраст составил $49,4 \pm 10,3$ года (здесь и далее количественные данные представлены в виде среднего арифметического и среднеквадратиче-

ского отклонения, $M \pm SD$). При поступлении в стационар у всех больных имелись те или иные электрокардиографические (ЭКГ) данные острой ишемии миокарда: у 6 (22,2 %) пациентов это проявлялось в элевации сегмента $ST \geq 1,5 \pm 0,2$ мм (острый инфаркт миокарда передней стенки левого желудочка с подъемом сегмента ST, ST-ОИМ), у 21 (77,8 %) человека – в депрессии или инверсии зубца Т (нестабильная стенокардия, НС). По шкале GRACE все больные входили в группу низкого риска ($86,3 \pm 6,2$). Индекс массы тела пациентов составлял $27,3 \pm 4,1$ кг/м². Постинфарктный кардиосклероз регистрировался у 2 (7,4 %) человек, нарушения ритма (фибрилляция предсердий) – у 12 (44,4 %), гипертоническая болезнь – у 6 (22,2 %).

Селективную КАГ больным с диагнозом ST-ОИМ выполняли urgently, в остальных случаях – после полного обследования (эхокардиография (ЭХО-КГ), стресс-ЭХО-КГ, суточное мониторирование ЭКГ). В целом КАГ была проведена всем 27 пациентам на разных этапах стационарного лечения.

Результаты

У всех пациентов с ST-ОИМ качественный тест на тропонин был положительным. Активность креатинфосфокиназы сыворотки крови составляла $857,7 \pm 495,5$ ЕД/л, креатинфосфокиназы-МВ – $46,5 \pm 42,4$ ЕД/л. У всех пациентов с ST-ОИМ наблюдались ЭКГ признаки повреждения миокарда в виде элевации или депрессии сегмента ST от изолинии или в виде отрицательного зубца Т. Еще у 9 (33,3 %) больных с НС были ЭКГ признаки гипоксии миокарда транзиторного характера, в виде депрессии сегмента ST с формированием отрицательных зубцов Т. В остальных случаях на ЭКГ, снятой в состоянии покоя, изменения отсутствовали. Функция левого желудочка (ЛЖ), которую оценивали по показателям фракции выброса (ФВ ЛЖ), была незначительно снижена у части больных, в среднем составив $50,3 \pm 6,1$ %. У 14 (51,8 %) из них это проявлялось в нарушении локальной сократимости ЛЖ в виде гипокинезии или акинезии. Значительное снижение ФВ ЛЖ до 42 % было отмечено лишь у одного пациента с ST-ОИМ.

Больным с НС (19 пациентов) в процессе госпитального обследования проводили суточное мониторирование ЭКГ и ЭХО-КГ с физической нагрузкой (стресс-ЭХО-КГ). По данным суточного мониторирования ЭКГ, горизонтальная депрессия сегмента ST до $1,3 \pm 0,4$ мм наблюдалась у 17 из 19 больных (89,5 %), а тест стресс-ЭХО-КГ был положительным у всех 19 человек

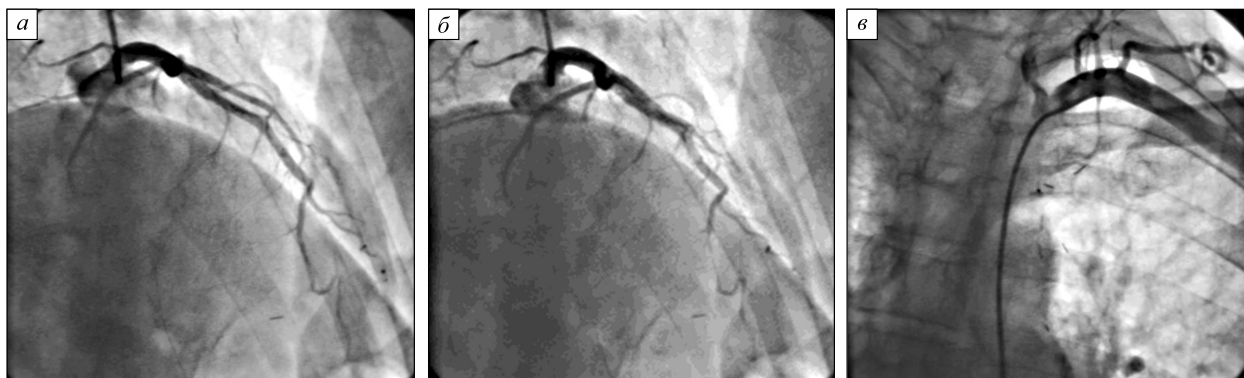


Рис. Коронарограмма больного К., 57 лет, после операции маммаро-коронарного анастомоза с ПМЖВ ЛКА: а – ангиограмма ЛКА в систолу, ПМЖВ ЛКА визуализируется на всем протяжении без существенных стенотических изменений; б – ангиограмма ЛКА в диастоле, ангиографическая картина окклюзии дистальной части ПМЖВ; в – ангиограмма левой маммарной артерии, ангиографическая картина окклюзии сосуда в средней трети

Fig. Coronary angiogram of patient K., 57 years, after surgical creation of mammaro-coronary anastomosis to anterior interventricular branch of left coronary artery (LAD): а – angiogram of LAD during diastole, LAD is seen along its entire length without significant stenotic changes; б – angiogram of LAD during systole, angiographic picture of LAD distal occlusion; в – angiogram of the left mammary artery, angiographic picture of vessel middle segment occlusion

(100 %). Всем этим пациентам в отсроченном порядке была выполнена селективная КАГ – по стандартной методике, доступом через правую общую бедренную или правую лучевую артерии. С целью предупреждения спазма коронарных артерий перед началом исследования внутрикоронарно вводили раствор нитроглицерина в дозе 100–200 мкг.

КАГ, выполненная у всех 27 пациентов на разных этапах стационарного лечения, выявила ангиографическую картину МММ, который сужал просвет артерии в систолу более чем на 50 % (от 60 до 95 %). Во всех случаях МММ были единичными и располагались, как правило, на уровне средней трети ПМЖВ ЛКА. Их протяженность была равна $15,5 \pm 3,4$ мм. Следует отметить, что в 21 случае наблюдали так называемый феномен «молочного эффекта» («milking effect»), который обусловлен сужением коронарной артерии в фазу систолы и расправлением в фазу диастолы. Феномен «молочного эффекта» индуцирован систолической компрессией эпикардиальной артерии мышечными волокнами сердца.

Всем пациентам была выполнена внутрисосудистая визуализация: в 18 случаях использовано ВСУЗИ, в 9 – оптическая когерентная томография (ОКТ; после внутрикоронарного введения нитроглицерина). При ВСУЗИ у всех пациентов четко визуализировалась систолическая компрессия интрамурального участка ПМЖВ ЛКА со специфическим эхосигналом в виде «полумесяца». У 13 пациентов проксимальнее МММ об-

наружены незначительные атеросклеротические изменения стенок сосудов, которые при КАГ не выявлялись. ОКТ, реже, чем ВСУЗИ, использующаяся в диагностике МММ, позволяет получить двумерное изображение поперечных срезов сосуда и увидеть феномен «молочного эффекта», а также визуализировать состояние эндотелия до и после МММ. В нашем исследовании у всех 9 пациентов, которым выполнена ОКТ, выявлен выраженный феномен «молочного эффекта», без значимых атеросклеротических изменений эндотелия.

Следует особо отметить, что в одном случае МММ обнаружен в области ПМЖВ ЛКА у пациента, которому артерия была ранее (в 2016 г.) шунтирована с использованием левой маммарной артерии. К нам в клинику пациент поступил спустя 8 месяцев после операции с диагнозом НС. При поступлении в стационар больной жаловался на значительные боли за грудиной, на ЭКГ имелись ишемические изменения в виде депрессии сегмента ST по передней стенке ЛЖ. При КАГ в ПМЖВ ЛКА выявлен МММ, суживающий просвет артерии в систолу на 90 %. Данных о наличии шунта в сосуде не было, а при селективном контрастировании левой внутренней грудной артерии установлена ее окклюзия примерно в средней трети (рисунки а, б). ВСУЗИ подтвердило наличие выраженной систолической компрессии на уровне средней трети ПМЖВ ЛКА. Пациенту была назначена медикаментозная терапия препаратами, блокирующими β -адренергические

рецепторы и кальциевые каналы. Через неделю больной был выписан из стационара в стабильном состоянии.

Пятнадцати пациентам выполнено исследование магнитно-резонансной перфузии миокарда. Трое больных были с ST-ОИМ, 12 – с НС. Исследование проводили на аппарате Toshiba, с использованием препарата гадолиния. Морфологию ЛЖ изучали в кинорежиме в двух-, трех- и четырехкамерных плоскостях, а также по короткой оси. У больных, перенесших ОИМ, выявлены рубцовые изменения передней стенки ЛЖ, у 9 из 12 лиц с НС была снижена перфузия миокарда. В одном случае у пациента с ОИМ обнаружены зона некроза и тромб в области верхушки ЛЖ.

Все пациенты в период стационарного лечения получили медикаментозную терапию препаратами, блокирующими β -адренергические рецепторы и кальциевые каналы, ингибиторами ангиотензинпревращающего фермента, аспирином. Всем больным с ST-ОИМ назначали клопидогрель (75 мг в сутки) на шесть месяцев.

Через 12 месяцев все 27 человек были повторно обследованы амбулаторно. Обследование включало в себя ЭКГ, суточное мониторирование ЭКГ, ЭХО-КГ и стресс-ЭХО-КГ. Возврат клиники стенокардии наблюдали у шести пациентов, двое из них самостоятельно прекратили прием медикаментов, а четверо, принимая β -блокаторы, прекратили прием кальциевых блокаторов. В первом случае больным была возобновлена медикаментозная терапия, а во втором к терапии β -блокаторами были добавлены кальциевые блокаторы. За период наблюдения ни у одного пациента не было возврата ОКС. По данным ЭКГ, снятой в состоянии покоя, ишемические изменения не выявлены ни у одного человека. При суточном мониторировании ЭКГ признаки транзиторной ишемии миокарда в виде смещения сегмента ST отмечены у трех (11,1 %) пациентов, двое из них без согласования с кардиологом отменили медикаментозную терапию, один также без согласования с врачом сократил ассортимент принимаемых препаратов и принимал только β -блокаторы. По данным ЭХО-КГ ФВ ЛЖ несколько увеличилась и составила в среднем $53,2 \pm 3,1$ %. Стресс-тест с физической нагрузкой был положительным у трех пациентов, которые были на монотерапии β -блокаторами.

Обсуждение

Могут ли МММ являться причиной ишемии миокарда и тех острых осложнений, которые характерны для ишемической болезни сердца? Прежде существовало расхожее мнение, что кровоснабжение миокарда происходит только во время

диастолы, тогда как мышечный «мостик» сужает просвет артерии в систолу. Следовательно, логично допустить, что наличие мышечного мостика не должно было вызывать существенного нарушения перфузии миокарда. Однако, как мы уже отмечали, компрессия коронарной артерии происходит не только в систолу, но продолжается и во время диастолы, тем самым влияя на перфузию. Во время диастолы отмечается стойкое уменьшение просвета сосуда на 34–51 %. H.G. Klues et al. доказали, что во время диастолы не только происходит стойкое уменьшение диаметра сосуда, но и увеличивается скорость кровотока и снижается фракционный кровоток [10]. К тому же установлено, что чем больше сужается просвет артерий во время систолы, тем меньше диаметр артерий в диастолу и, соответственно, фракционный резерв кровотока [8].

Таким образом, если раньше, в силу отсутствия достаточной информации, игнорировалась роль МММ в патогенезе патологических процессов в миокарде, связанных с его ишемией, то сегодня на основании имеющихся новых данных можно утверждать, что МММ играют важную роль в патогенезе нарушений васкуляризации миокарда и, как следствие, всех клинических форм ИБС, в том числе и ОКС. Подтверждением этому может служить наше исследование, так как практически у всех обследованных были четкие данные ОКС, из них у шести – с развитием ST-ОИМ. При этом ни у одного пациента не было стенозирующего поражения просвета ПМЖВ ЛКА, также как не было и данных о тромбозе коронарной артерии, который мог бы привести к развитию ОИМ. В то же время у всех обследованных имелись МММ, которые функционально нарушали кровоток в коронарной артерии. Так что с большой долей вероятности мы можем утверждать, что МММ могут являться причиной развития как обратимых, так и необратимых изменений миокарда, а также приводить к приступам стенокардии. Однако для окончательного ответа на этот вопрос необходимо дальнейшее накопление опыта с тщательным сравнительным анализом клинических, КАГ, ультразвуковых и других данных. Безусловно, предстоит еще проводить достаточно строгий дифференциальный диагноз, чтобы исключить такие заболевания, как синдром Х, микроваскулярная стенокардия, вазоспастическая стенокардия (стенокардия Принцметала) и т.д. Отдельную группу составляют пациенты с МММ при гипертрофической кардиомиопатии [15].

Таким образом, обсудив вопрос о возможной роли МММ в патогенезе ишемии миокарда и ее осложнений, необходимо коснуться второго важного вопроса: как лечить этих пациентов?

Медикаментозно, рентгенэндоваскулярно или хирургически? Большинство исследователей и клиницистов сегодня считают, что следует придерживаться консервативной медикаментозной терапии. В 2008 г. доктор E.R. Schwarz [16] на основе изучения нескольких групп больных пришел к выводу, что препаратами выбора для пациентов с МММ являются β-блокаторы. В том случае, если назначение β-блокаторов не приводит к желаемому улучшению клинической картины, возможно использовать комбинацию β-блокаторов и антагонистов кальциевых каналов [16, 17]. Мы также склоняемся к предпочтению медикаментозной терапии больных с МММ, так как комбинированная терапия β-блокаторами и антагонистами кальция у всех наших пациентов ликвидировала стенокардию, за исключением тех нескольких человек, которые после выписки из стационара самостоятельно, без консультации врачей прекратили прием лекарств. У них отмечалось возобновление приступов стенокардии.

Что же касается рентгенэндоваскулярного лечения пациентов с МММ, то первое сообщение по стентированию коронарных артерий у этой категории больных принадлежит R.H. Stables et al. [18]. В 1997 г. H.G. Klues et al. более подробно описали гемодинамические и ангиографические результаты стентирования МММ у семи пациентов непосредственно после процедуры и спустя 7 недель. Согласно данным КАГ и ВСУЗИ, через 7 недель у них наблюдалось стойкое увеличение просвета стентированного сегмента сосуда без существенного уменьшения во время систолы или диастолы. Кроме того, ВСУЗИ показало отсутствие неоинтимальной пролиферации проксимальнее или дистальнее стента. Однако результаты дальнейших исследований были не столь обнадеживающими. Так, например, частота рестеноза в течение первого года после стентирования голометаллическими стентами у пациентов с МММ составила 75 %, а при стентировании с лекарственным покрытием – 25 %. Кроме того, высока вероятность перелома и тромбоза стента. При стентировании у больных с МММ существует опасность диссекции интимы по краям стентов ввиду сдавливания мышечным мостиком. По нашему мнению, во избежание этих осложнений следует использовать достаточно длинные жесткие стенты, длина которых существенно больше, чем участка сдавливаемой коронарной артерии. Тем самым можно будет избежать диссекции сосуда краями стента.

Миотомия или аортокоронарное шунтирование также сопряжены с высоким риском развития осложнений. Возможными осложнениями миотомии являются перфорация стенки

ЛЖ, формирование желудочковой аневризмы и послеоперационное кровотечение. Что касается аортокоронарного шунтирования, то данное вмешательство также связано с высоким риском развития осложнений. Самым главным фактором риска осложнений является то, что после наложения шунта на коронарную артерию сохраняется конкурирующий кровоток в шунтированном сосуде в диастолу. Это является крайне нежелательным, так как создается благоприятное условие для окклюзии шунта. Пример этого мы привели в данной статье. И только в том случае, когда все возможности консервативной терапии исчерпаны, и у пациента имеется выраженная клиника коронарной недостаточности, возможно, прибегнуть к выполнению аортокоронарного шунтирования [16, 17, 19, 20].

Таким образом, в случаях, когда наличие у пациентов МММ сопровождается клиникой стенокардии и/или ишемией миокарда, необходимо назначение адекватной медикаментозной терапии препаратами, блокирующими β-адренергические рецепторы и кальциевые каналы, и только в том случае, если исчерпаны все возможности консервативной терапии и при этом у пациента сохраняется клиника стенокардии, можно рассматривать инвазивные методы лечения, включая стентирование и аортокоронарное шунтирование.

Список литературы / References

1. Gulati R., Behfar A., Narula J., Kanwar A., Lerman A., Cooper L., Singh M. Acute myocardial infarction in young individuals. *Mayo Clin Proc.* 2020; 95 (1): 136–156. doi.org/10.1016/j.mayocp.2019.05.001
2. Pedercole G.L., Oliveira M.D.P., Mortiz M.A., Cury R.B.B., Caixeta A. Myocardial bridging mimicking Wellens' syndrome. *J. Xiangya Med.* 2020; 5: 6. doi.org/10.21037/jxym.2020.01.01
3. Sara J.D.S., Corban M.T., Prased M., Prasad A., Gulti R., Lerman L.O., Lerman A. Prevalence of myocardial bridging associated with coronary endothelial dysfunction in patients with chest pain and non-obstructive coronary artery disease. *EuriIntervention.* 2020; 15 (14): 1262–1268. doi: 10.4244/EIJ-D-18-00920
4. Reyman H.C. *Disertatio de vasis cordis proprii [dissertation].* Gottingen: Med. Diss. Univ., 1737: 1–32.
5. Бокерия Л.А., Бокерия О.Л., Можина А.А., Тетвадзе И.В. Миокардиальные мышечные «мостики». *Эмбриология, анатомия, патофизиология. Бюл. НЦССХ «Серд.-сосуд. Заболевания».* 2010; 11 (6): 62–71. doi: 616.127:611-013+611+612(048.8)
6. Bockeria L.A., Bockeria O.L., Mojina A.A., Tetvadze I.V. Myocardial bridge. *Embryology, anatomy, pathophysiology. Byulleten' Nauchnogo tsentra serdechno-sosudistoy khirurgii imeni Aleksandra Niko-*

laevicha Bakuleva RAMN «Serdechno-sosudistyie zabolevaniya» = *The Bulletin of Bakoulev Center Cardiovascular Diseases*. 2010; 11 (6): 62–71. [In Russian]. doi: 616.127:611-013+611+612(048.8)

6. Bourassa M.G., Butnaru A., Lesperance J., Tardif J.C. Symptomatic myocardial bridges: overview of ischemic mechanisms and current diagnostic and treatment strategies. *JACC*. 2003; 41 (3): 351–359. doi: 10.1016/S0735-1097 (02)02768-7

7. Portmann W., Ingrid J. Intramural coronary vessels in the angiogram. *Fortschr. Geb. Rontgenstr. Nuklearmed*. 1969; 92: 129–133.

8. Lee M.S., Chen C.H. Myocardial bridging: an up-to-date review. *J. Invasive Cardiol*. 2015; 27 (11): 521–528. doi: 10.5935/1678-9741.20150082

9. Erbel R., Rupprecht H.J., Ge J., Gerber T., Guntner G., Meyer J. Coronary artery shape and flow changes induced by myocardial bridging. *Echocardiography*. 1993; 10: 71–77. doi: 10.1111/j.1540-8175.1993.tb00013.x

10. Klues H.G., Schwarz E.R., vom Dahl J., Thorsten R., Reul H., Potthast K., Schmitz C., Minartz J., Krebs W., Hanrath P. Disturbed intracoronary hemodynamics in myocardial bridging. Early normalization by intracoronary stent placement. *Circulation*. 1997; 96: 2905–2913. doi: 10.1161/01.CIR.96.9.2905

11. Schwarz E.R., Klues H.G., vom Dahl J., Klein I., Krebs W., Hanrath P. Functional characteristics of myocardial bridging: a combined angiographic and intracoronary Doppler flow study. *Eur. Heart J*. 1997; 18: 434–442. doi: 0195-668x/97/030434

12. El-Am E.A., Corban M.T., Pollak A.W., Lerman A., Ammash N.M. A challenging combination: anomalous left anterior descending coronary artery, myocardial bridging, and endothelial dysfunction. *Front. Cardiovasc. Med*. 2020; 7: 57. doi: 10.3389/fcvm.2020.00057

13. Javadzadegan A., Moshfegh A., Qian Y., Kritharides L., Yong A.A.C. Myocardial bridging and endothelial dysfunction – computational fluid dynam-

ics study. *J. Biomech*. 2019; 85: 92–100. doi: 10.1016/j.jbiomech.2019.01.021

14. Arai R., Kano H., Suzuki S., Semba H., Arita T., Yagi N., Otsuka T., Matsuno S., Matsuhama M., Kato Y., Uejima T., Oikawa Y., Okumura Y., Yajima J., Yamashita T. Myocardial bridging is an independent predictor of positive spasm provocation testing by intracoronary ergonovine injections: a retrospective observational study. *Heart Vessels*. 2020; 35 (4): 474–486. doi: 10.1007/s00380-019-01518-7

15. Van der Veed N., Huurman R., Yamasaki Y., Kardys I., Galema T.W., Budde R.P.J., Zijlstra F., Hirsch A. Frequency and significance of coronary artery disease and myocardial bridging in patients with hypertrophic cardiomyopathy. *Am. J. Cardiol*. 2020; 125: 1404–1412. doi: org/10.1016/j.amjcard.2020.02.002

16. Schwarz E.R. New system devised to guide doctors treating patients with symptomatic myocardial bridging. *Science Daily*. 2008. Available at: <https://www.sciencedaily.com/releases/2008/06/080626091711.htm>. doi: 10.1159/000137693

17. Corban M.T., Hung O.Y., Eshtehardi P., Rasoul-Arzrumly E., McDaniel M., Mekonnen G., Timmins L.H., Lutz J., Guyton R.A., Samady H. Myocardial bridging: contemporary understanding of pathophysiology with implications for diagnostic and therapeutic strategies. *J. Am. Coll. Cardiol*. 2014; 63 (22): 2346–2355. doi: 10.1016/j.jacc.2014.01.049

18. Stable R.H., Knight C.J., McNelli J.G., Sigvart U. Coronary stenting in the management of myocardial ischemia caused by muscle bridging. *Br. Heart J*. 1995; 74: 90–92. doi: 10.1136/hrt.74.1.90

19. Hemmati P., Schaff H.V., Dearani J.A., Daly R.C., Lahr B.D., Lerman A. Clinical outcome of surgical unroofing of myocardial bridging in symptomatic patients. *Ann. Thorac. Surg*. 2019; 109 (2): 452–457. doi: 10.1016/j.athoracsur.2019.07.005

20. Ziadinov E. Myocardial bridging of coronary artery in adolescent. *Austin Cardio & Cardiovascular Case Reports*. 2019; 4 (1): 2.

Сведения об авторах:

Тамара Соломоновна Сандодзе, к.м.н., ORCID: 0000-0003-4540-7747, e-mail: doc.sandodze@mail.ru
Алексей Викторович Азаров, к.м.н., ORCID: 0000-0001-7061-337X, e-mail: azarov_al@mail.ru
Джамиль Ариф Оглы Асадов, к.м.н., ORCID: 0000-0001-8635-0893, e-mail: asadov_djamil@mail.ru
Карен Вадимович Гюльмисарян, ORCID: 0000-0002-8985-2220, e-mail: Karengulmisaryan@gmail.ru
Сергей Петрович Семитко, д.м.н., проф., e-mail: semitko@mail.ru
Нино Владимировна Церетели, к.м.н., ORCID: 0000-0003-517-5244, e-mail: ninotsereteli@mail.ru
Давид Георгиевич Иоселиани, д.м.н., академик РАН, e-mail: davidgi@mail.ru

Information about the authors:

Tamara S. Sandodze, candidate of medical sciences, ORCID: 0000-0003-4540-7747, e-mail: doc.sandodze@mail.ru
Alexei V. Azarov, candidate of medical sciences, ORCID: 0000-0001-7061-337X, e-mail: azarov_al@mail.ru
Jamil A. Asadov, candidate of medical sciences, ORCID: 0000-0001-8635-0893, e-mail: asadov_djamil@mail.ru
Karen V. Guilmisarian, ORCID: 0000-0002-8985-2220, e-mail: Kengulmisaryan@gmail.ru
Sergei P. Semitko, doctor of medical sciences, professor, e-mail: semitko@mail.ru
Nino V. Tsereteli, candidate of medical sciences, ORCID: 0000-0003-517-5244, e-mail: ninotsereteli@mail.ru
David G. Iosseliani, doctor of medical sciences, academician of RAS, e-mail: davidgi@mail.ru

Поступила в редакцию 03.06.2020

После доработки 28.07.2020

Принята к публикации 25.08.2020

Received 03.06.2020

Revision received 28.07.2020

Accepted 25.08.2020